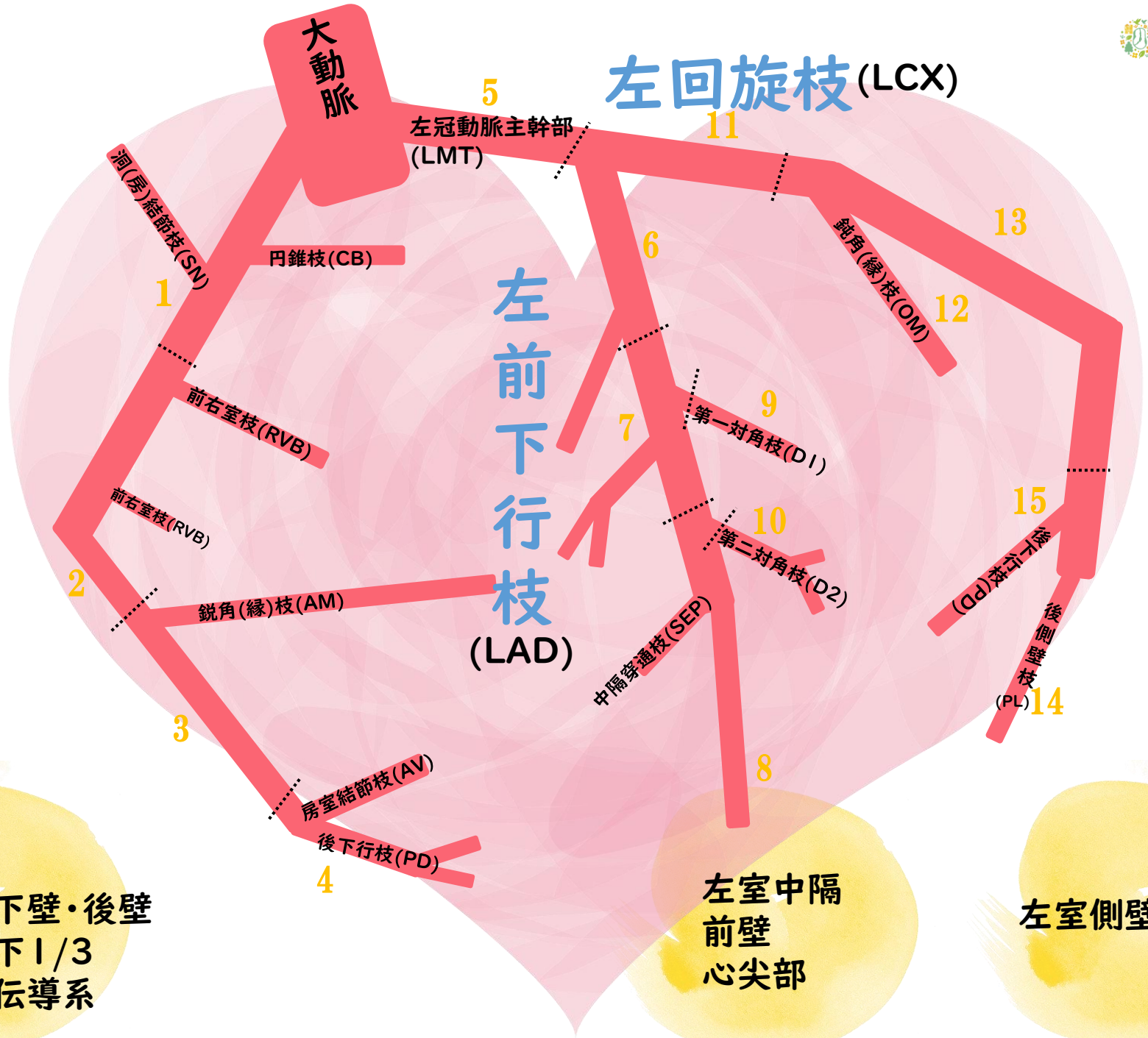


右冠動脈 (RCA)

左回旋枝 (LCX)

左冠動脈 (LCA)



左前下行枝 (LAD)

右房
右室
左室下壁・後壁
中隔下1/3
刺激伝導系

左室中隔
前壁
心尖部

左室側壁・後壁