ECG electrocardiogram

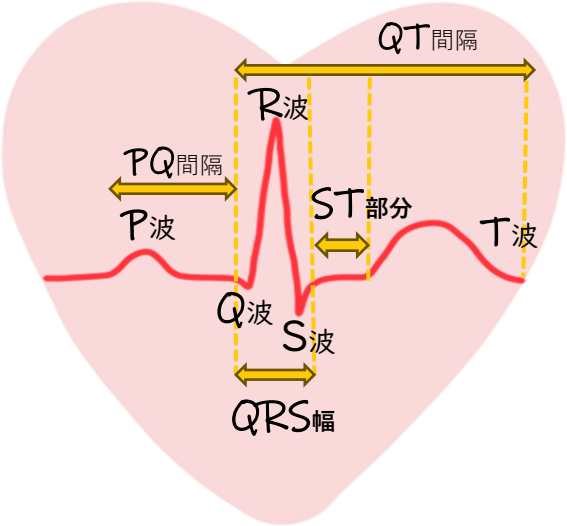

◆異常Q波：　Q波の幅が１mm以上
かつ
R波の高さの1/4以上の深さの波形
➡心筋梗塞/心筋炎/左室肥大

◆陰性T波：　興奮した心臓が元に戻るのを表している
➡心筋梗塞/心肥大

【電解質異常】

- **低K**　QT延長/U波/T波平坦化、陰性化
- **低Ca**　QT延長(T波幅不変・ST部分延長)
- **低Mg**　QT延長/U波
- **高K**　QT短縮/テント状T波
- **高Ca**　QT短縮(T波幅不変・ST部分短縮)
- **高Mg**　QT短縮

◆**発作性上室性頻拍**(PSVT)：QRS**の幅**が正常であれば診断可能。P**波**があれば確実。

・**房室結節回帰性頻拍**：**心房後壁から房室結節**へ侵入する遅い伝導路がアブレーションの標的
・**房室回帰性頻拍**：**ケント束**がアブレーションの標的
　心房細動と合併すると**偽性心室頻拍**という極端に**速い不整脈**が発生➡危険なため治療する
　－WPW**症候群**
・**心房頻拍**

WPW症候群：δ**波**がみられる➡ケント束伝導のためPQ**短縮**
ケント束経由と正常の伝導路の興奮が心室で合わさるためQRS**波は延長**

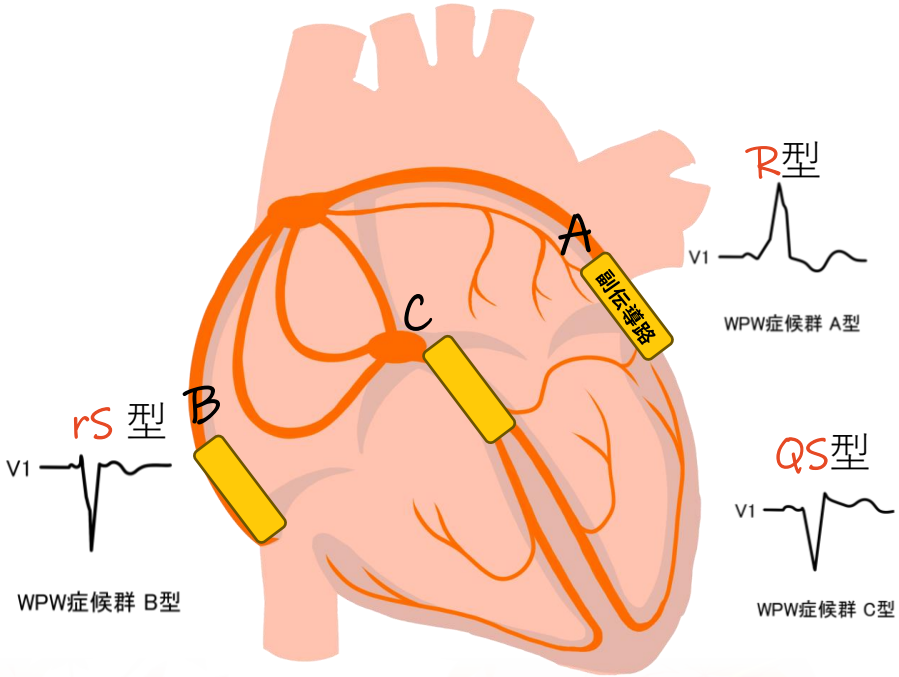

房室結節以外に頻拍起源があって心房内で興奮が旋回して起こる頻拍。
P波は洞調律と異なる

心房頻拍

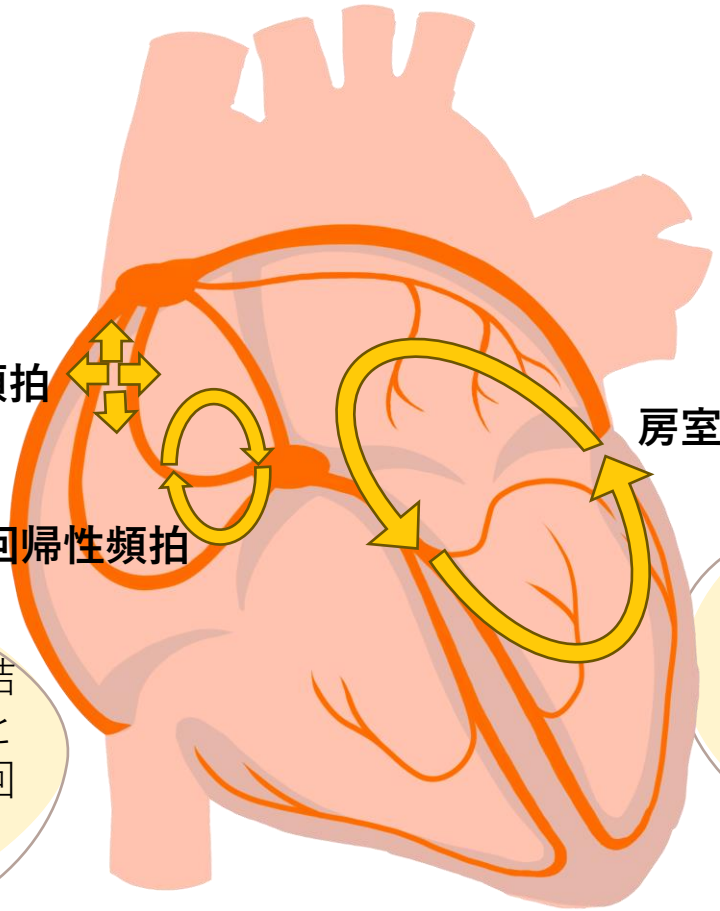

房室回帰性頻拍 AVRT

AVNRT **房室結節回帰性頻拍**

心房と房室結節の電気的結合は1つだが、**2つ以上**だと**心房と房室結節との間**に回路が形成されて旋回する

ケント束があると心房と心室の大きな旋回回路が形成されて頻拍を起こす
順方向(心房→心室)：90%
逆方向(心室→心房)：10%

RRが規則的
Narrow QRS
P波が**QRS**に埋もれる

Block　脚ブロックおよび束枝ブロック

右脚ブロック(RBBB)：前壁の心筋梗塞に伴って発生する場合あり
肺塞栓症の発生後に一過性のRBBBがみられることもある

左脚ブロック(LBBB)：

左脚前枝ブロック：中等度**QRS延長/左軸偏位**

左脚後枝ブロック：右軸偏位

左脚前枝は大動脈付近から**左室前壁**を**左**へ
➡**左前下行枝**によって血流を得ている
左脚後枝は**左室後壁**を下へ
➡**右冠動脈**と**左回旋枝動脈**によって血流を得ている

先端は**プルキンエ線維で結合**

2枝ブロック：RBBB+左脚前枝or左脚後枝

3枝ブロック：RBBB+1度房室ブロック+左脚前枝or左脚後枝

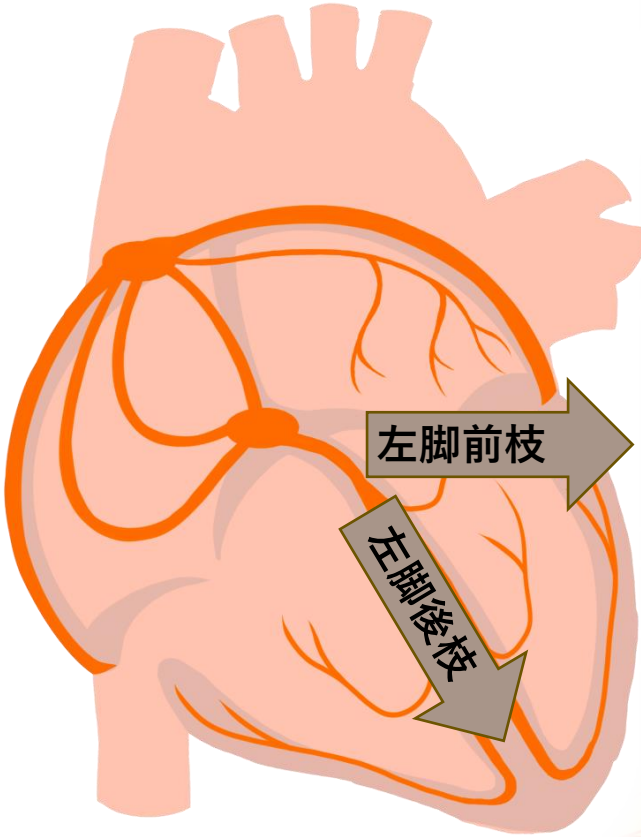

房室ブロック：心房から心室へ興奮伝導が途絶している状態

【原因】

- 伝導系に生じる特発性の線維化および硬化
- 虚血性心疾患
- 薬剤

房室ブロック			PR	QRS	危険度	心電図
不完全	Ⅰ度房室ブロック		延長	正常	低	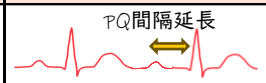
	Ⅱ度房室ブロック	Wenckebach(MobitzⅠ型)	徐々に延長	PR時間の延長後に脱落	低	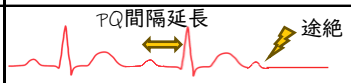
		MobitzⅡ型	一定	突然脱落	高	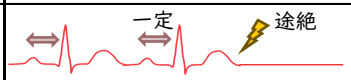
	高度房室ブロック		一定	2,3回に1回QRSが脱落	高	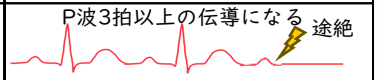
完全	Ⅲ度房室ブロック	＝完全房室ブロック	不規則	なし	高	

第Ⅰ度：伝導は遅延するが脈の飛びはない

第Ⅱ度：P波は正常でQRSが続いたり続かないときもある/第3度に進行することもある

MobitzⅠ型：PR間隔が徐々に延長しQRSが脱落しますが、その次の拍動で房室結節伝導が再開する

MobitzⅡ型：PRは一定で伝導が断続的に途絶しQRSは脱落する/常に**病的**で、ブロックの発生部位は**ヒス束**か**脚枝**

高度房室ブロック：突然何秒間か電気が途切れてしまう

第Ⅲ度：心房からの電気刺激が**全く**心室に届かない

心室の拍動は**房室結節、ヒス束、心室全体**でコントロールされているため**不規則**なことが多く安定しない重篤な不整脈には**ペースメーカー植込み術**を行う

SSS　Sick Sinus Syndrome

心臓のペースメーカーの役割を果たす洞結節の機能が低下する病気
洞結節は右心房上部にあってそこから発する興奮が緩徐で不規則になっている状態

Rubenstein　分類

Ⅰ型：持続性の徐脈

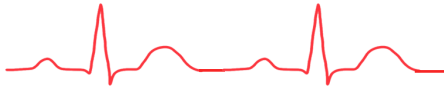

Ⅱ型：洞停止

それまでのPP間隔の**整数倍**になっている

洞房ブロック

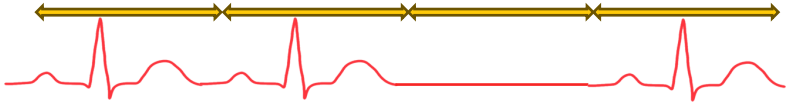

Ⅲ型：徐脈頻脈症候群

※Ⅰ、Ⅱ群のほかに心房粗動/心房細動/発作性上室頻拍などの頻脈を伴うもの

心筋梗塞

梗塞前

正常

直後～数時間

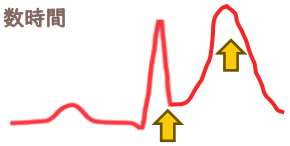

ST上昇/T波増高(尖鋭化)

数時間～１２時間

ST上昇

2日～1週間

ST上昇+異常Q波

1～3ヶ月

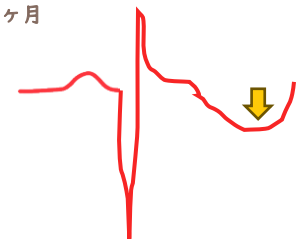

ST基線に戻る
陰性T波出現

３ヶ月～１年

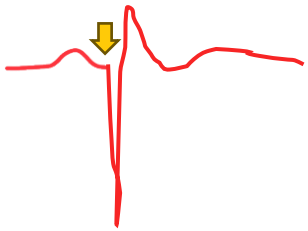

陰性T波陽性に戻る
異常Q波残る

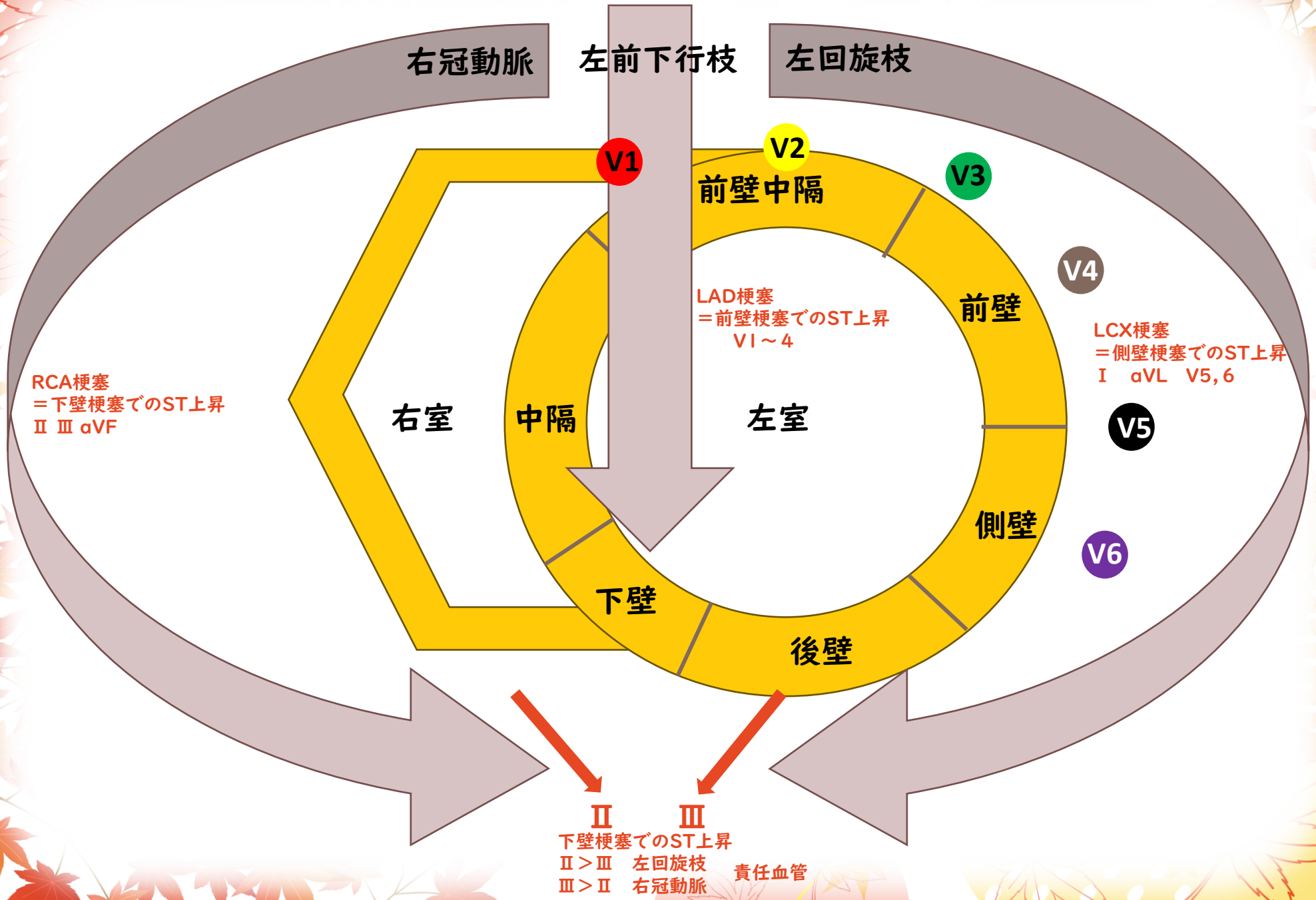
右冠動脈
左前下行枝
左回旋枝
V1
V2
V3
V4
V5
V6
前壁中隔
前壁
側壁
後壁
下壁
中隔
右室
左室
LAD梗塞
＝前壁梗塞でのST上昇
VI～4
LCX梗塞
＝側壁梗塞でのST上昇
I　aVL　V5, 6
RCA梗塞
＝下壁梗塞でのST上昇
II III aVF
II　III
下壁梗塞でのST上昇
II＞III　左回旋枝
III＞II　右冠動脈
責任血管